



University  
of Münster

Neue Horizonte  
der Radiologie

PET-CT

21. – 23. Oktober 2004

Berlin

[www.radiologie-berlin.info](http://www.radiologie-berlin.info)

# ein neuer Link zwischen Radiologie und Nuklearmedizin

Programm



W. Heindel und O. Schober  
Radiologie und Nuklearmedizin  
Universitätsklinikum Münster

**Korrelation nuklearmedizinischer und radiologischer  
Befunde – Nützlich? Unverzichtbar? Durch wen?  
(„Fusion auch der Bildgeber?“); RWGN 2004**



CHARITE



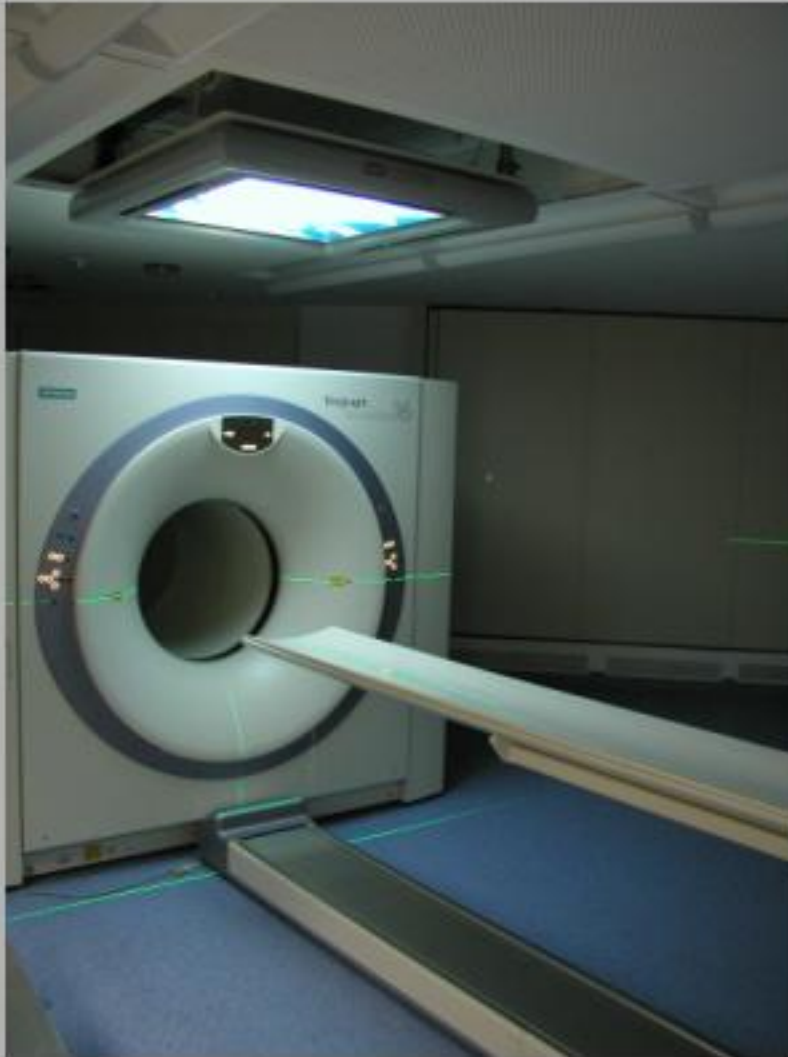WOMEN'S HOSPITAL

UNIVERSITY



University  
of Münster

# Münsteraner Konzept



- Interdisziplinäres Konzept von Nuklearmedizin, Strahlentherapie und Radiologie
- Gemeinsame Akquisition von PET und CT (Hardware-Fusion)
- Identische Lagerung einschließlich Hilfen für Strahlentherapie und Laserpositionierungssystem



University  
of Münster

# Untersuchungsstatistik

(15.1.2004-15.10.2004)



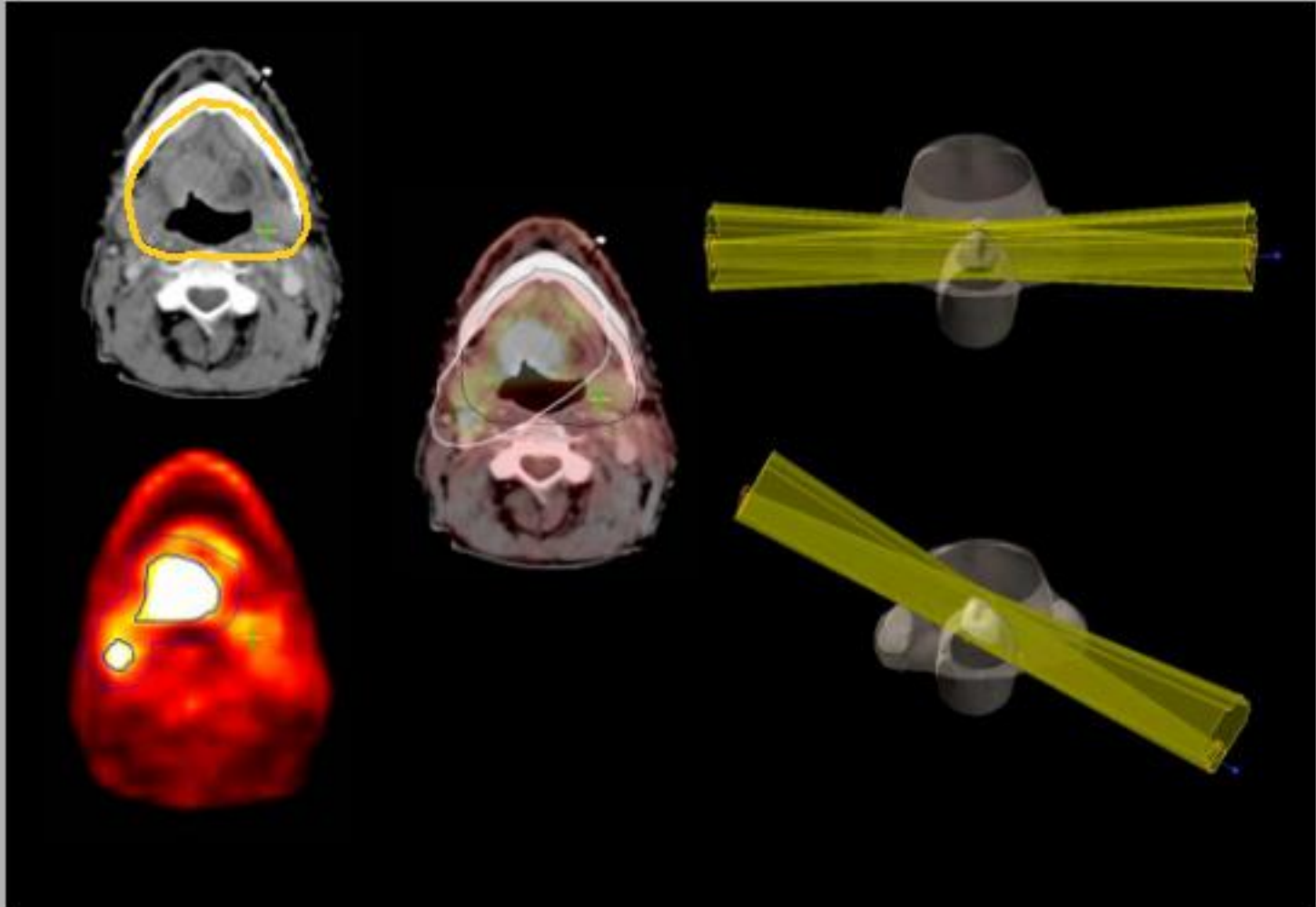
## Frequenz

- PET vs PET-CT 249 vs 1060
- RTx vs Dx 72 vs 988
- Niedrig-Dosis-CT  
vs KM-gestütztes CT 527 vs 461



University  
of Muenster

# Strahlentherapieplanung Kopf-Hals





University  
of Münster

# Ansatz



- Wie verbessern wir die jeweilige diagnostische Qualität durch Transparenz und (Selbst-)Kritik ?
- Wann PET-CT ?, wann nur CT ?, wann nur PET ?, wann andere Diagnose-Verfahren ?



University  
of Münster

# Methoden der Fusion



- Separate Akquisition von PET und CT oder MR
- Einfacher Bildvergleich
- Fusion anhand interner Landmarken
- Fusion anhand von Oberflächen
- Fusion mit externen Markern
  
- Gemeinsame Akquisition von PET und CT bei identischer Lagerung und angepassten Atemprotokollen



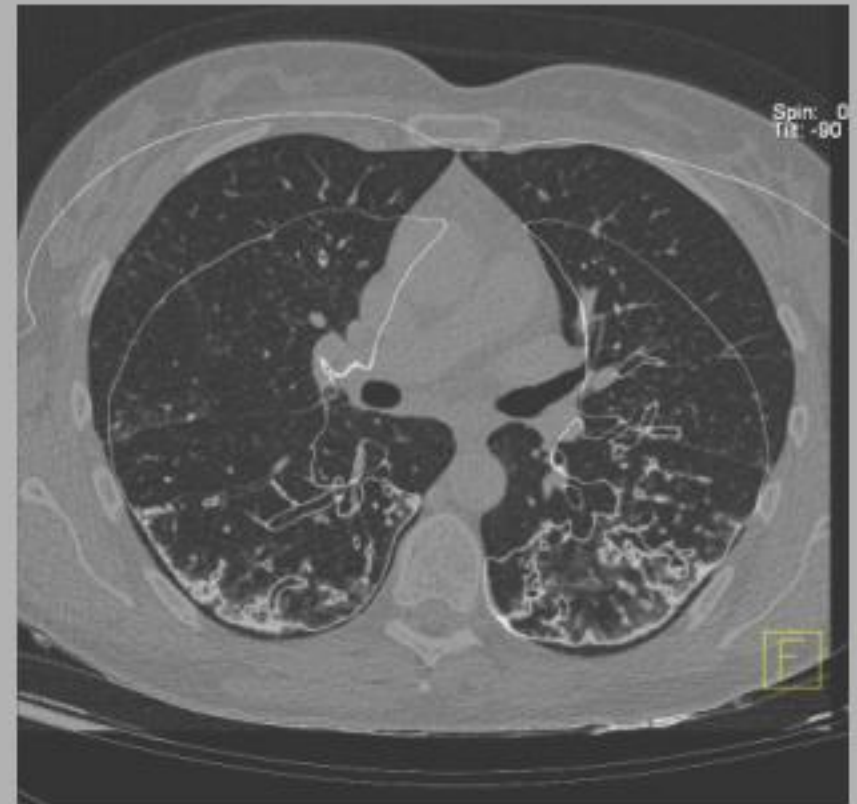
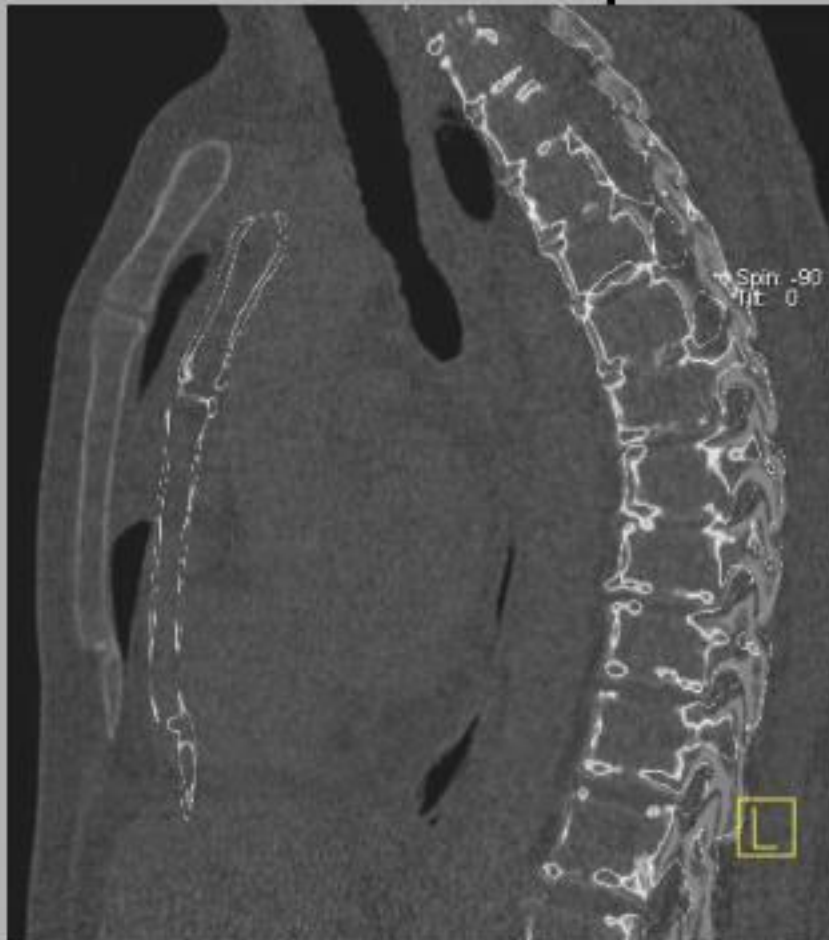University  
of Münster

# Methoden der Fusion

## Atemprotokolle



### Maximale Inspiration - Fusions-Qualität ?





# Fragestellung I

## Atemprotokoll

### Protokoll

- Inspiration
- Forcierte Expiration
- Entspannte Expiration
- Flaches Atmen

### PET

- Artefakte
- Fusion mäßig
- gut
- gut

### CT

- Optimal
- Nicht tolerabel
- Kurz tolerabel
- Artefakte

### 16-Zeilen CT

Scan von Schädelbasis bis Beckenkamm in ca. 12 (!) sec.

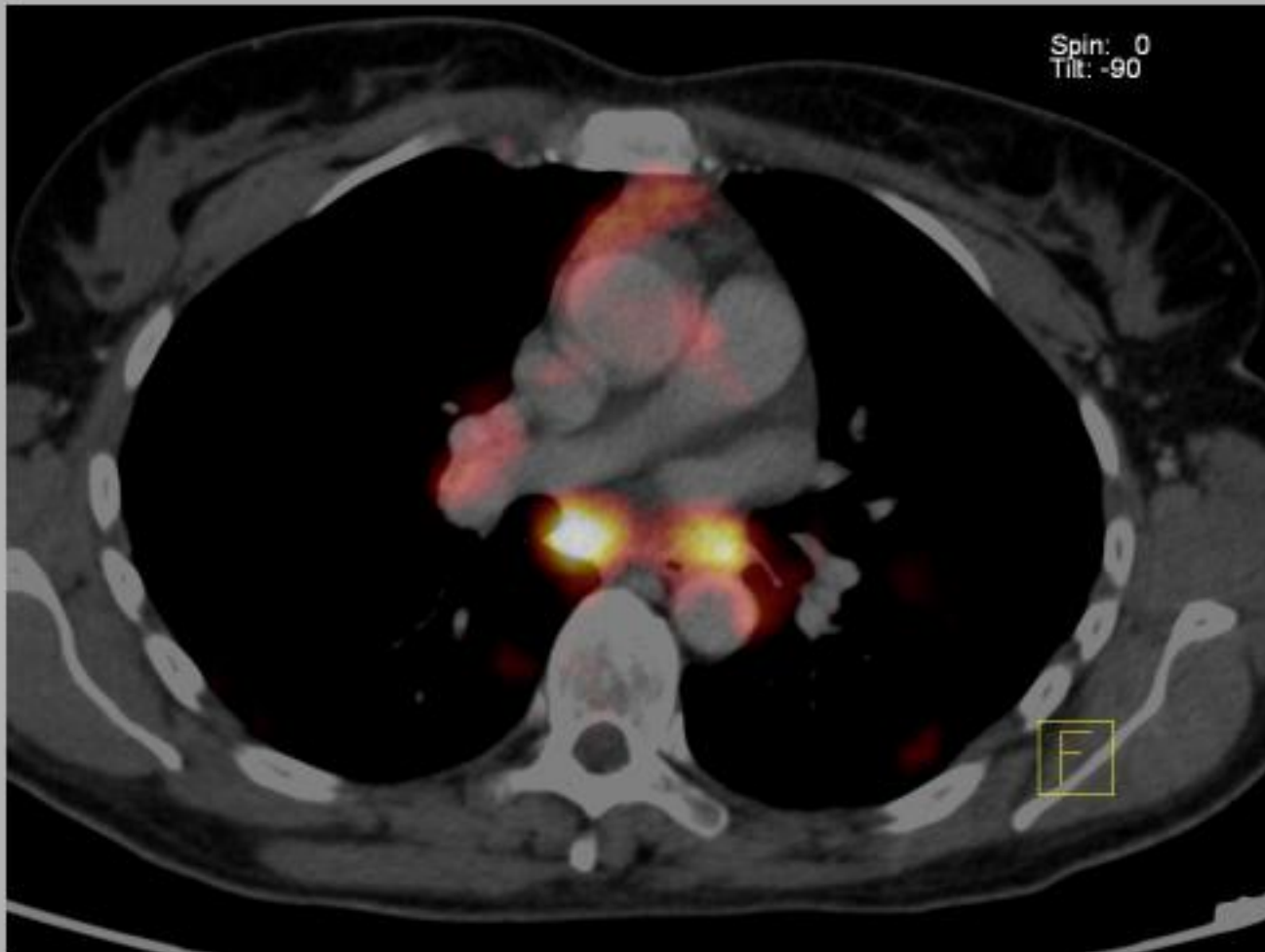**730 Untersuchungen: (meist kleinere) Artefakte in 8 %**

**Diagnostische Aussage nicht beeinträchtigt**



University  
of Münster

# Methoden der Fusion

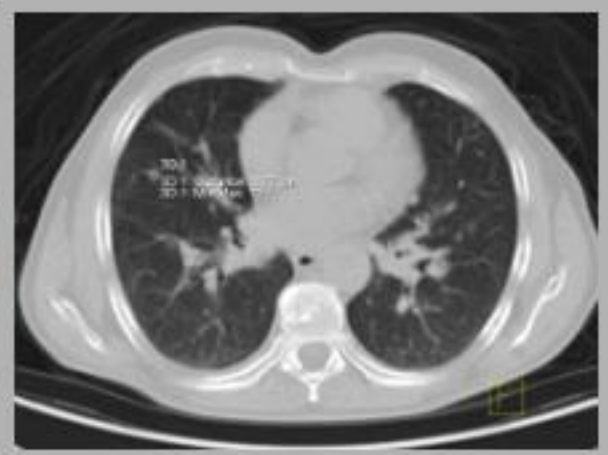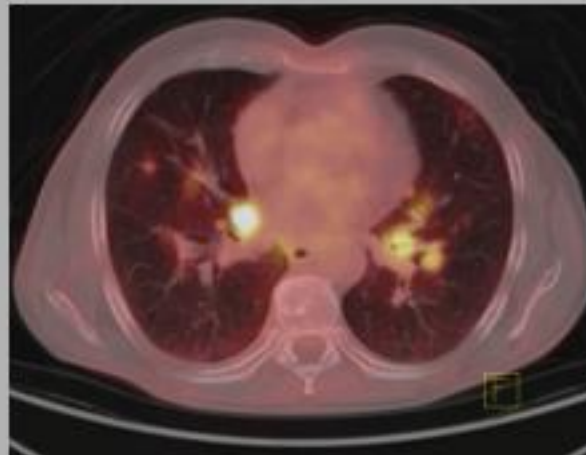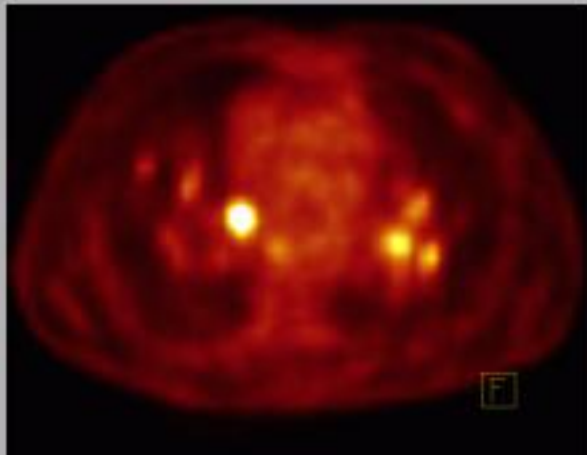
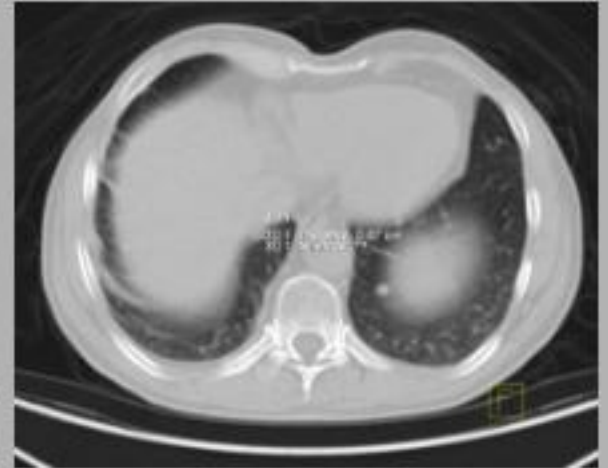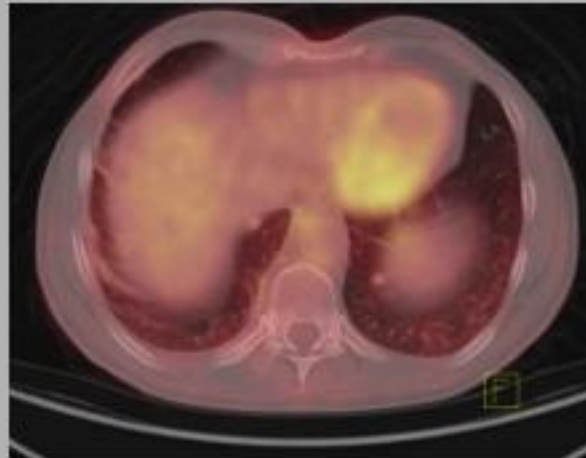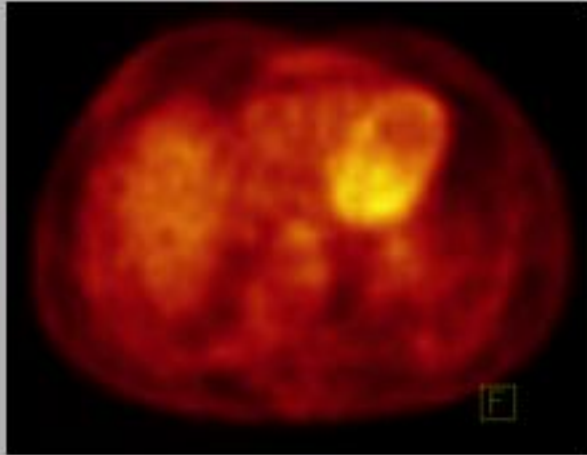


**CT in Atemstillstand nach flacher Expiration**



University  
of Münster

# Papilläres SD-Ca mit lymphogener Metastasierung





University  
of Münster

# Fragestellung I

## Atemprotokoll



- CT sensitiver als PET für die Detektion kleiner Lungenmetastasen
- für optimale Bildfusion  
diagnostisches CT in Expiration  
notwendig
- für optimale CT-Diagnostik der Lunge  
- v.a. bei onkologischen Patienten -  
Untersuchung in Inspiration  
notwendig



University  
of Münster

# Fragestellung I

## Atemprotokoll



- Wie beeinflusst die Expirationsphase die Detektion pulmonaler Herde im Thorax-CT?
- Ist eine zusätzliche Niedrigdosis-CT in Inspiration gerechtfertigt?



University  
of Münster

# Atemprotokoll Methodik



- 22 konsekutive Patienten mit diagnostischem CT von Thorax und Abdomen in flacher Expiration
- Zusätzliche Niedrigdosis-CT des Thorax (120 kVp, 20 mAs) in tiefer Inspiration
- Zwei Radiologen im Konsensus:
  - Befundung der anonymisierten CT-Untersuchungen in zufälliger Reihenfolge
  - Dokumentation der Koordinaten aller Herde
  - Unabhängige Befundung von Expirations- und Inspirations-CT (Intervall >2 Wochen)



University  
of Muenster

# Atemprotokoll Ergebnisse



- Gesamt: 34 Herde  
(31 Herde 2-5 mm, 3 Herde >5 mm)
- Davon:  
30 Herde in Inspiration  
14 Herde in Expiration  
(McNemar-Test:  $p=0,002$ )
- 2 von 3 Herden >5 mm nur in Inspiration detektiert!

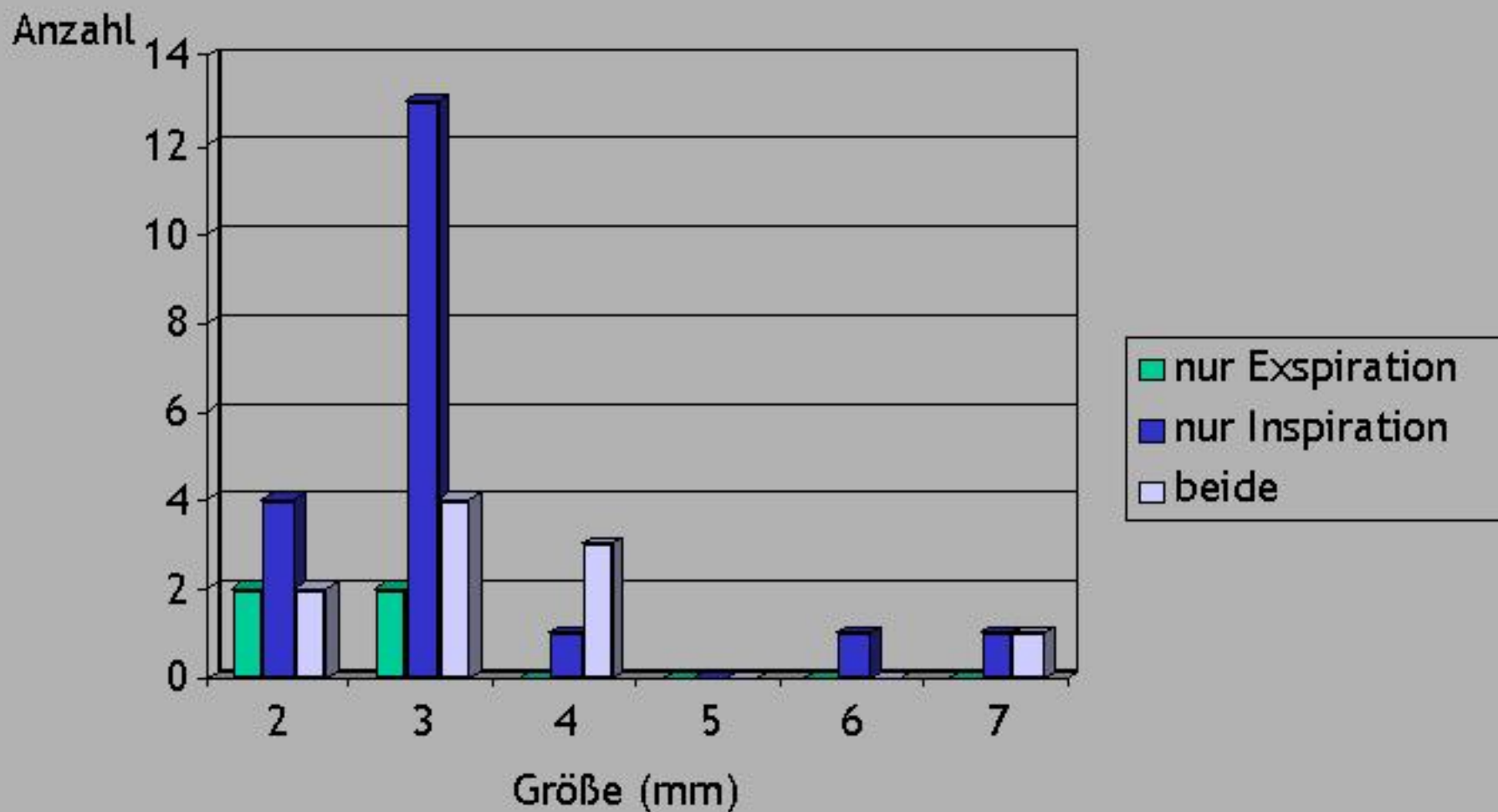


University  
of Münster

# Atemprotokoll Ergebnisse



Größenverteilung der detektierten Herde





University  
of Münster

# Atemprotokoll Schlussfolgerung



- Für eine optimale Detektion pulmonaler Befunde ist eine CT in tiefer Inspiration notwendig
- Bei onkologischen Patienten mit der Fragestellung Metastasen ist eine zusätzliche Niedrigdosis-CT des Thorax in Inspiration gerechtfertigt!



University  
of Münster

# Fragestellung II

## KM-Protokoll



- Hochkontrast-Artefakte  
im venösen Einstromgebiet
- Verfälschung der Abschwächungs-Korrektur  
mit künstlichen „Hot spots“
- Lösung:
  - ausreichend lange Wartezeit nach KM
  - Gabe eines Kochsalz-Bolus nach KM
- Risiko:
  - unzureichende Gefäß-Kontrastierung
  - atypische Parenchym-Kontrastierung



University  
of Münster

# KM-Protokoll Ergebnisse



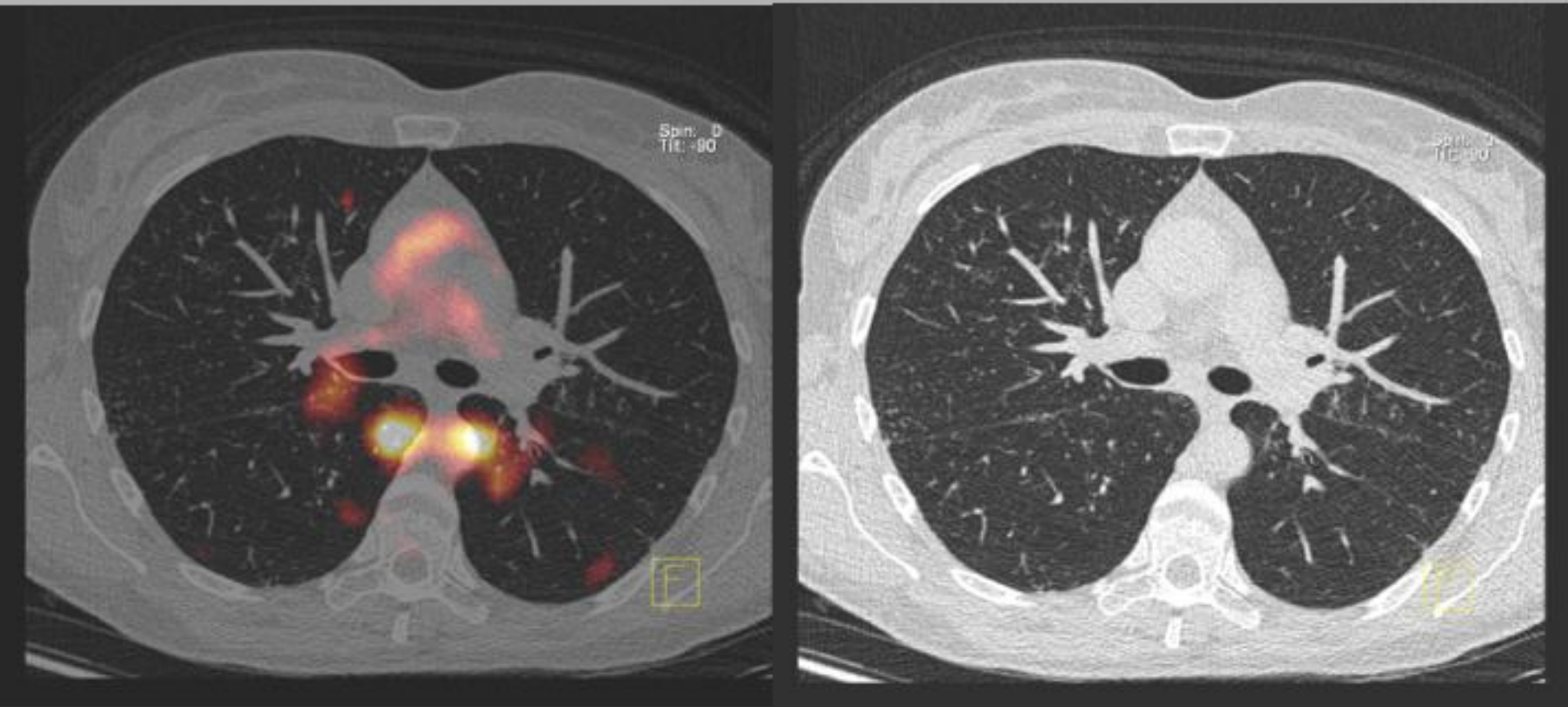
## *Protokoll in Münster*

- diagnostisches CT standardisiert  
70 s nach Beginn der KM-Injektion mit  
anschließendem NaCl-Bolus
- gute Kontrastierung
- bei bislang ausgewerteten  
157 konsekutiven Untersuchungen  
keine wesentlichen Hochkontrast-Artefakte



University  
of Münster

# Methoden der Fusion

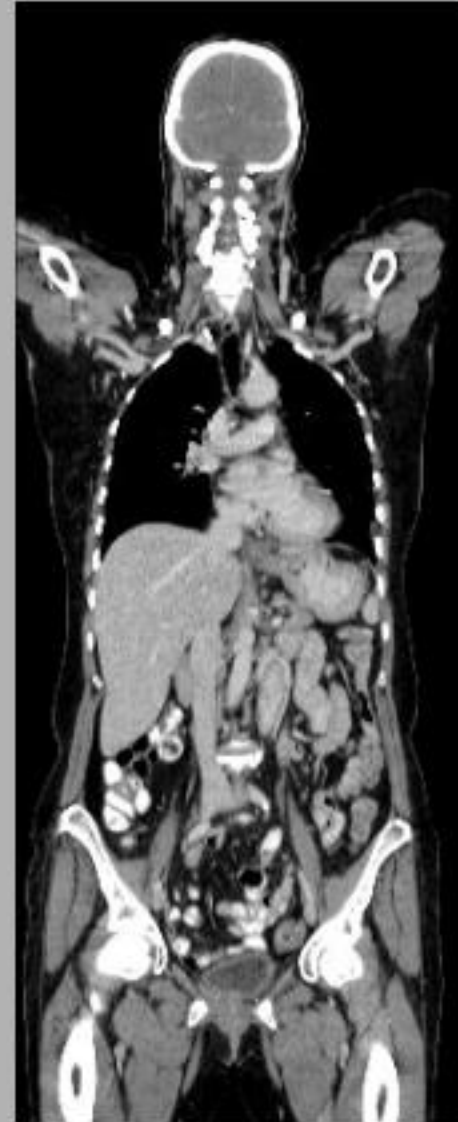
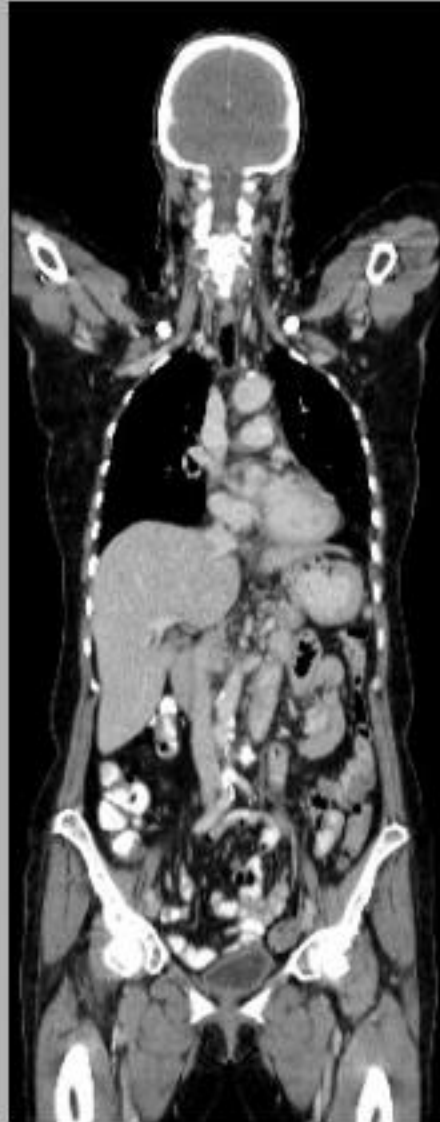
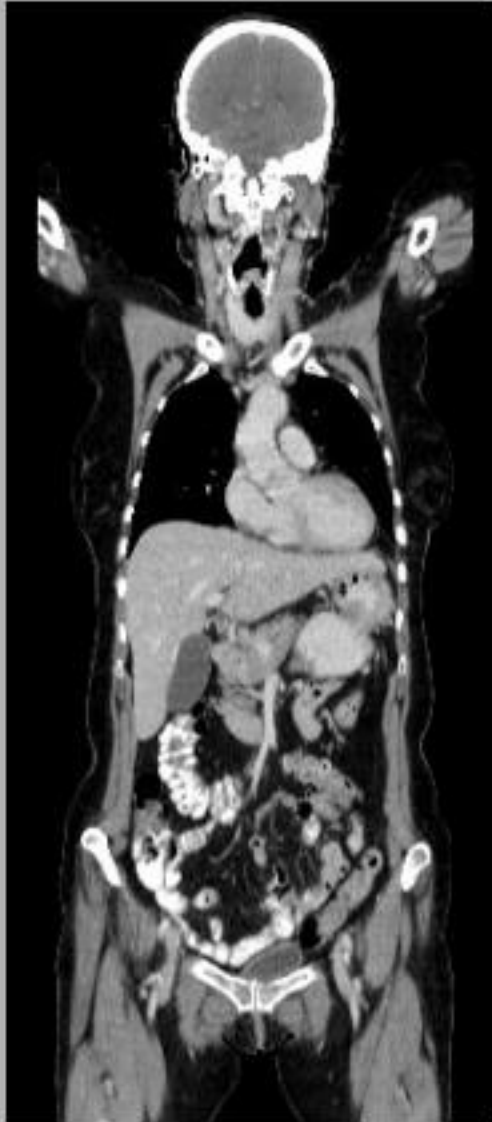**Inspiratorisches Low-Dose-CT**



University  
of Muenster

# KM-Protokoll - Ergebnisse





University  
of Münster

# Fragestellung III

## Zeit und Aktivitätsersparnisse



Patienten	2-D-PET	3-D-PET	3-D-PET-CT
4	16:05	15:03	14:15
5	17:15	15:59	15:00
6	19:05	17:29	16:15
7	20:15	18:25	17:00
8	21:25	19:21	17:45



University  
of Muenster

# Fragestellung III

## Zeit und Aktivitätsersparnisse



Patienten	2-D-PET	3-D-PET	3-D-PET-CT
4	4,7	1,9	1,7
5	8,4	3,2	2,6
6	14,1	4,9	3,8
7	25,4	8,0	5,7
8	43,1	12,4	8,3
	10.801,- €	3.107,- €	2.080,-€



University  
of Münster

# Klinische Ergebnisse Tumorstaging



- **Ziel:**

## **Wahl der Therapieform**

- mit dem größtmöglichen Nutzen für den Patienten
- bei geringstem Risiko

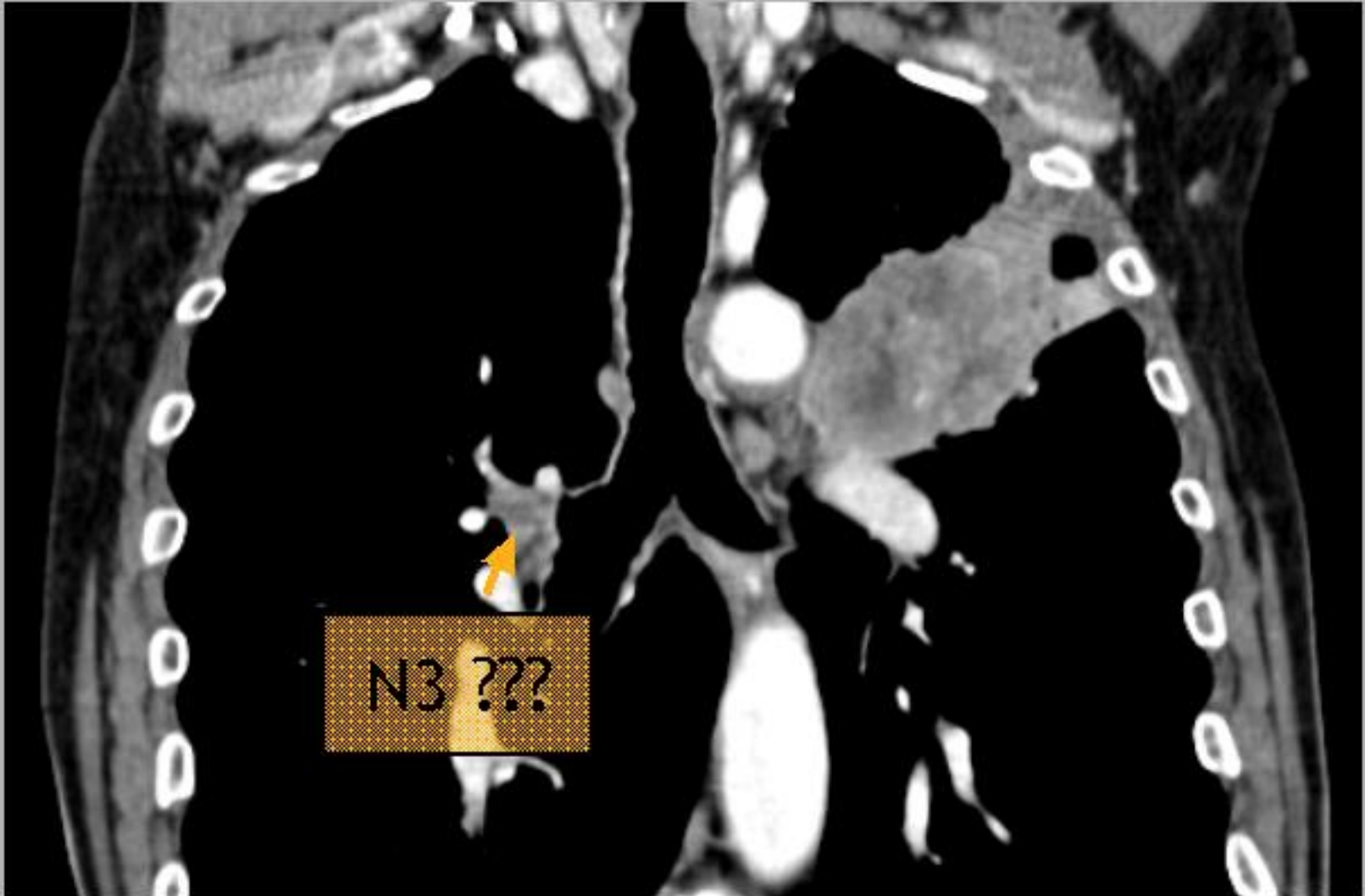
**Bedeutung eines korrekten Staging mit bildgebenden Verfahren**



University  
of Muenster

# Klinische Ergebnisse

## Tumorstaging zur Therapieplanung

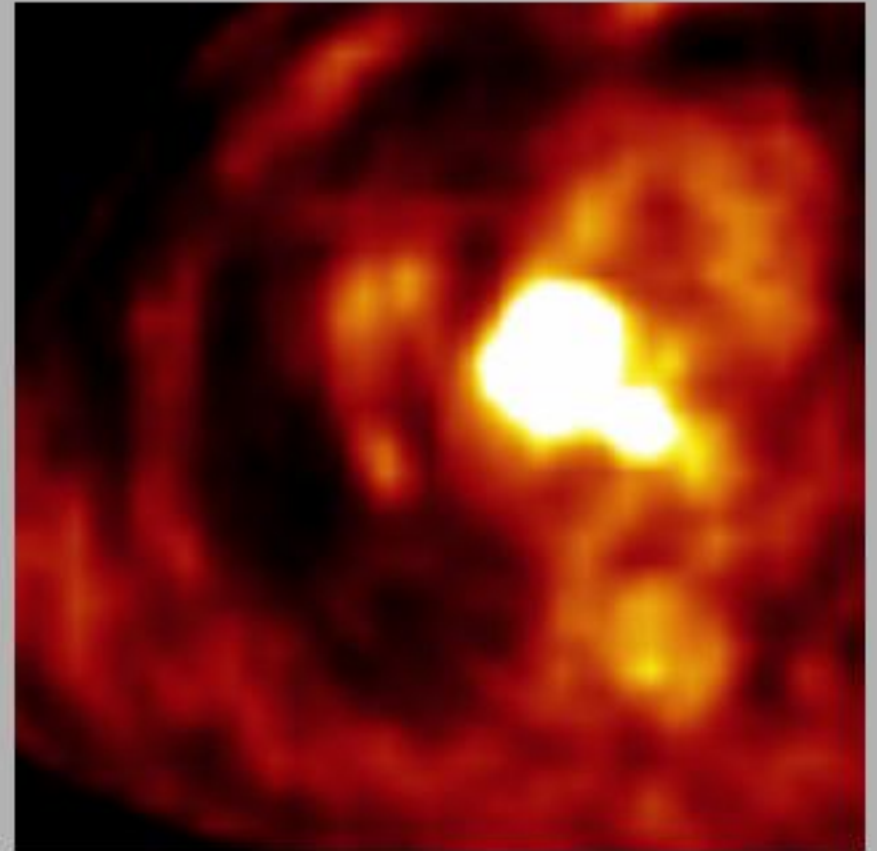
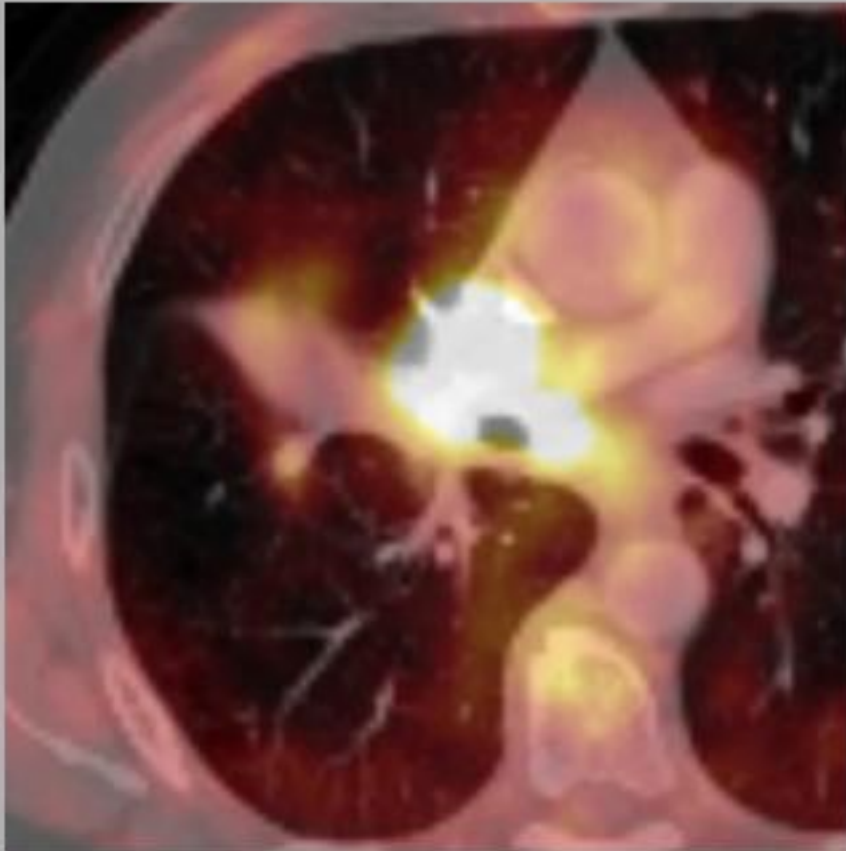




University  
of Münster

# Klinische Ergebnisse

## T-Staging beim Bronchialkarzinom



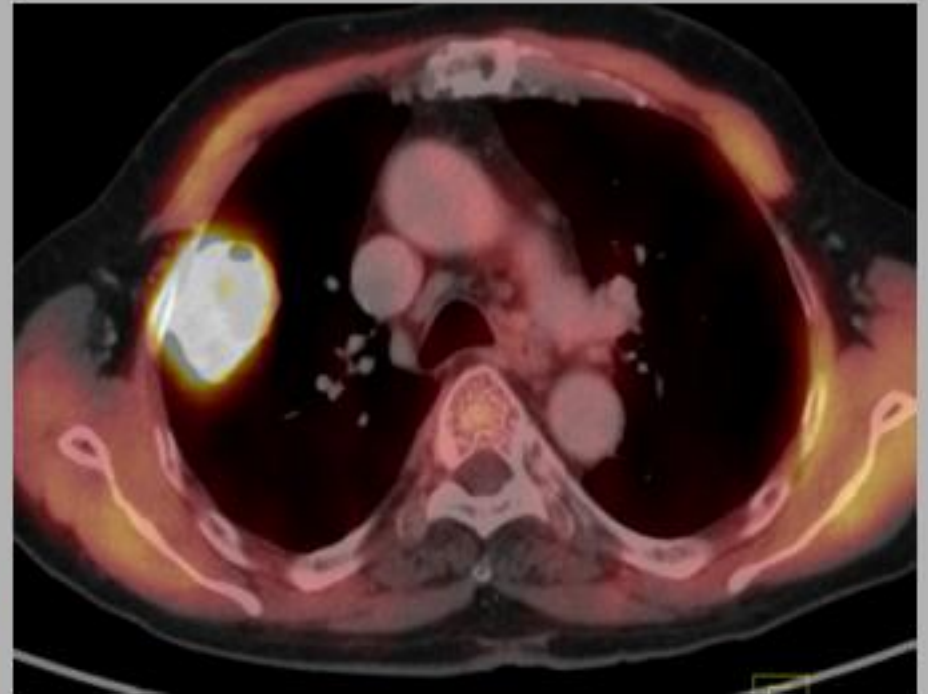
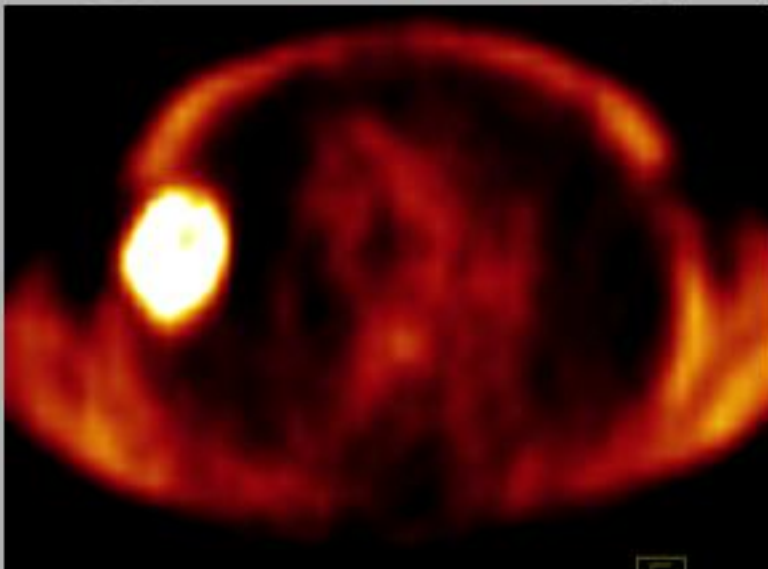
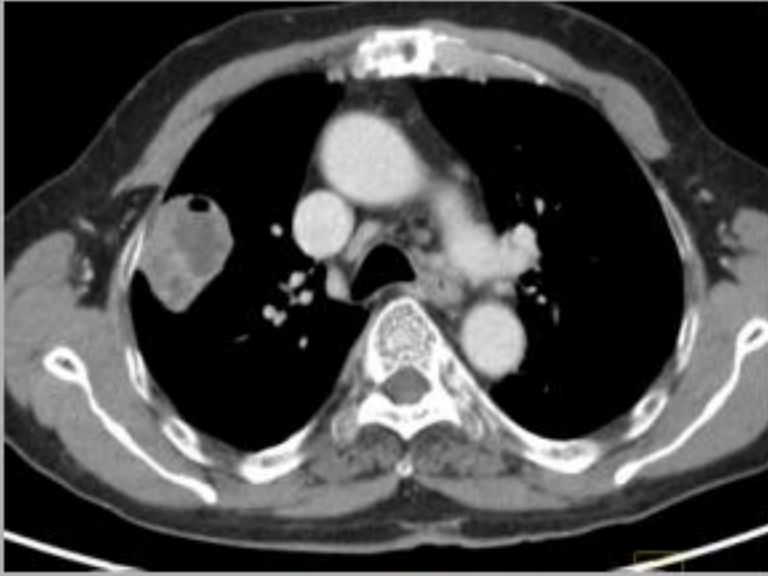T3 oder T4? **T4!** (Satellitenherd)



University  
of Münster

# Klinische Ergebnisse

## Staging beim Bronchialkarzinom

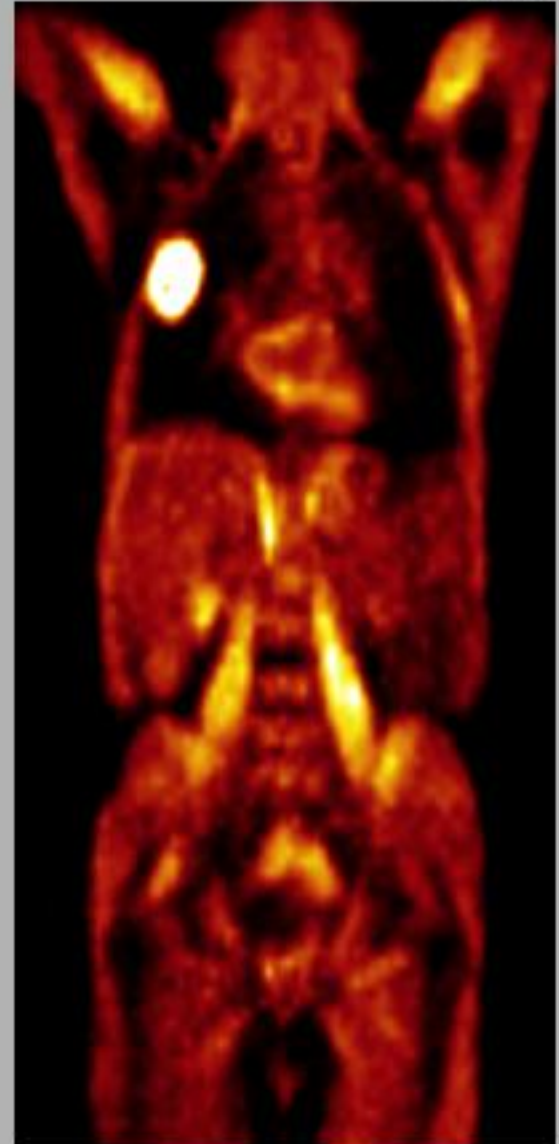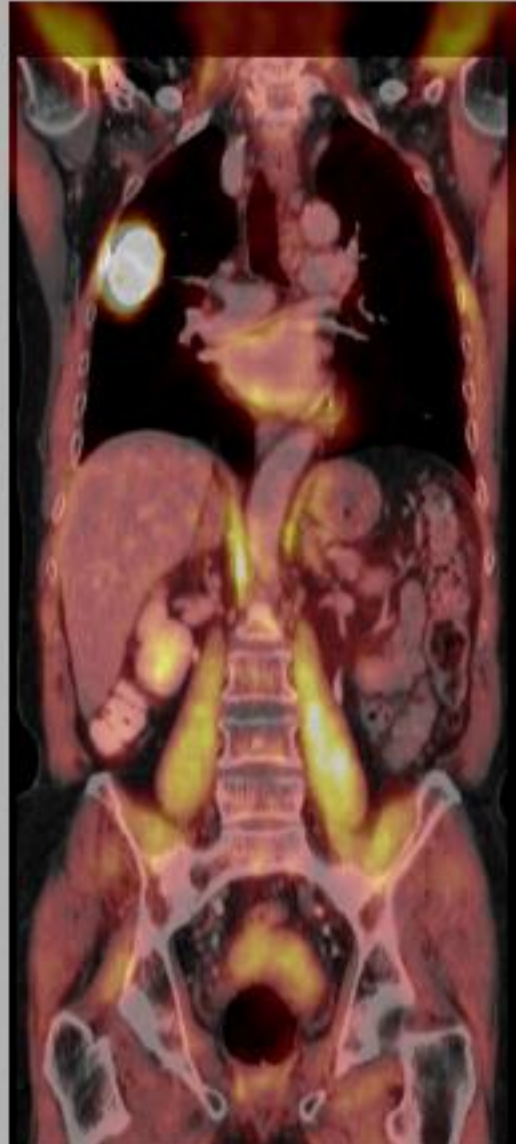

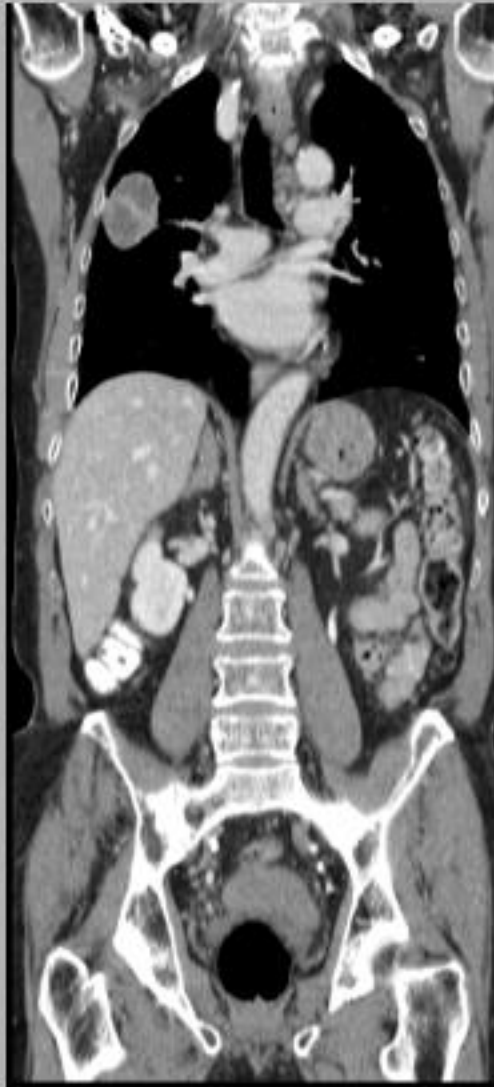


University  
of Muenster

# Klinische Ergebnisse

## Staging beim Bronchialkarzinom

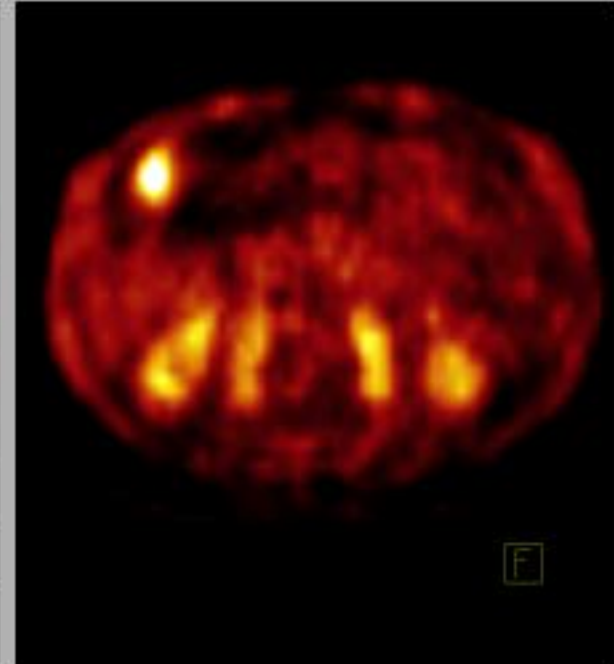
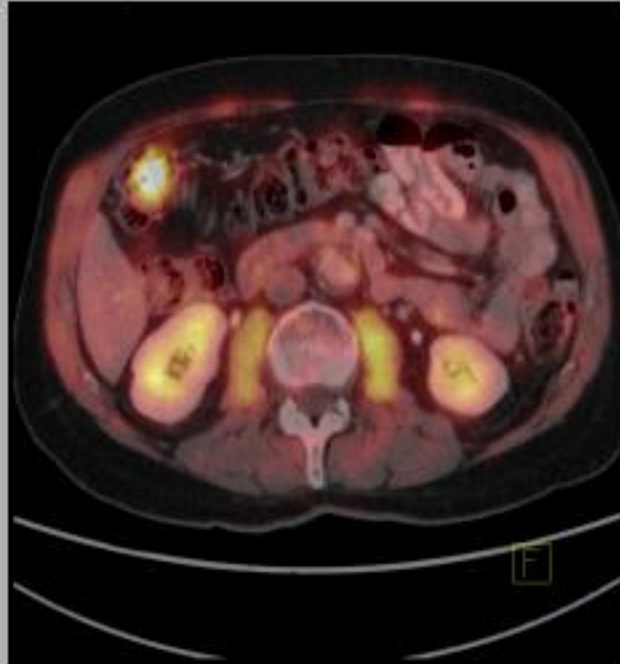
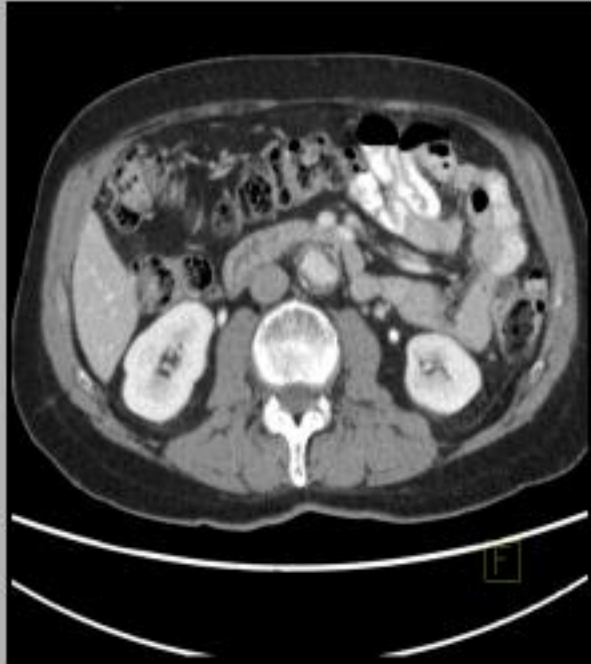



University  
of Muenster

# Klinische Ergebnisse

## Staging beim Bronchialkarzinom





University  
of Münster

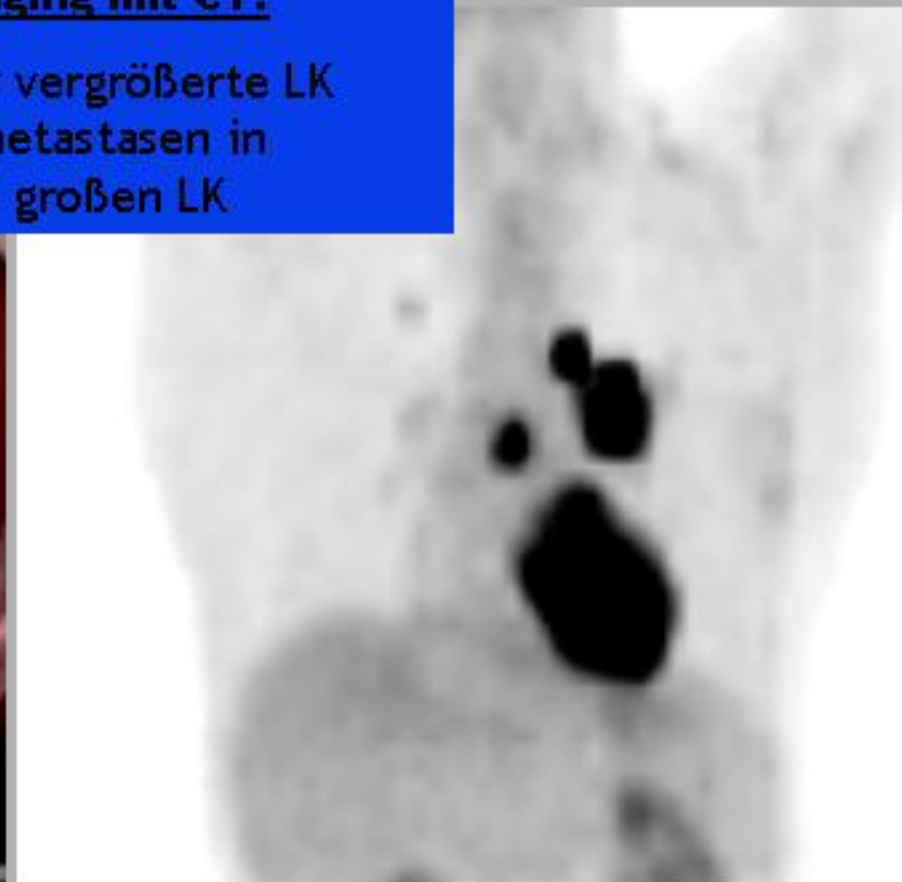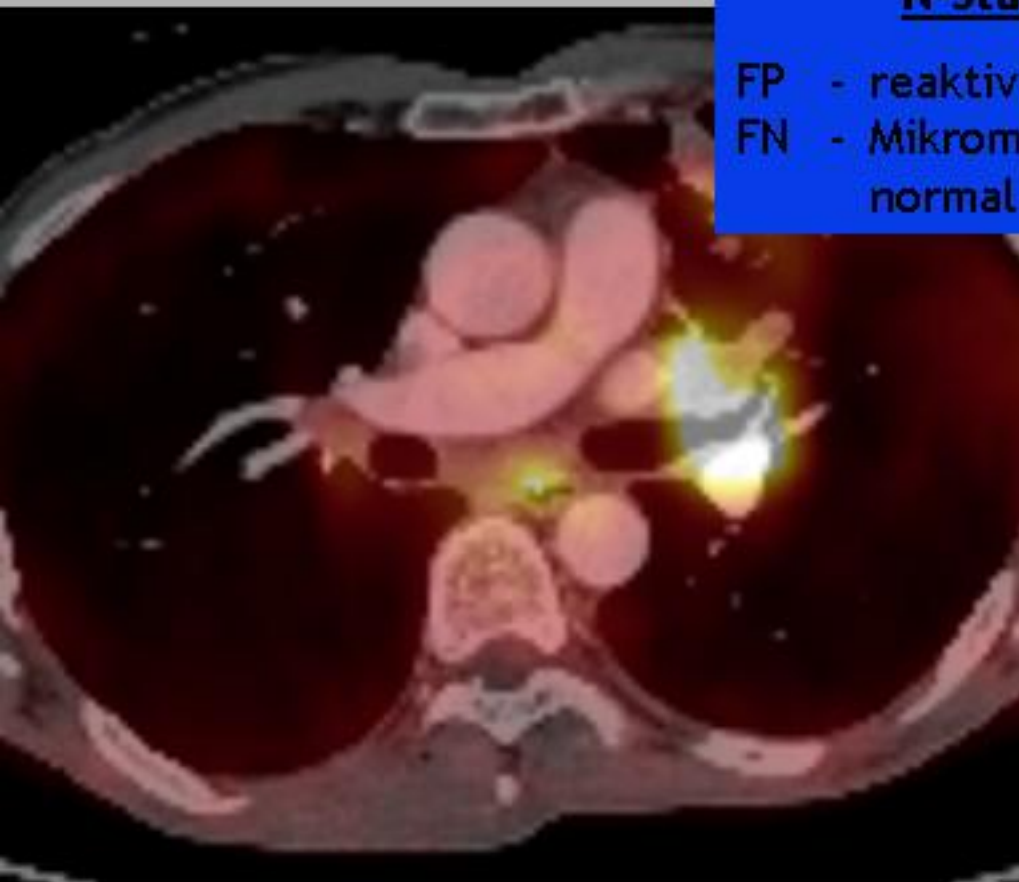
# Klinische Ergebnisse

## N-Staging beim Bronchialkarzinom



### N-Staging mit CT:

- FP - reaktiv vergrößerte LK
- FN - Mikrometastasen in normal großen LK



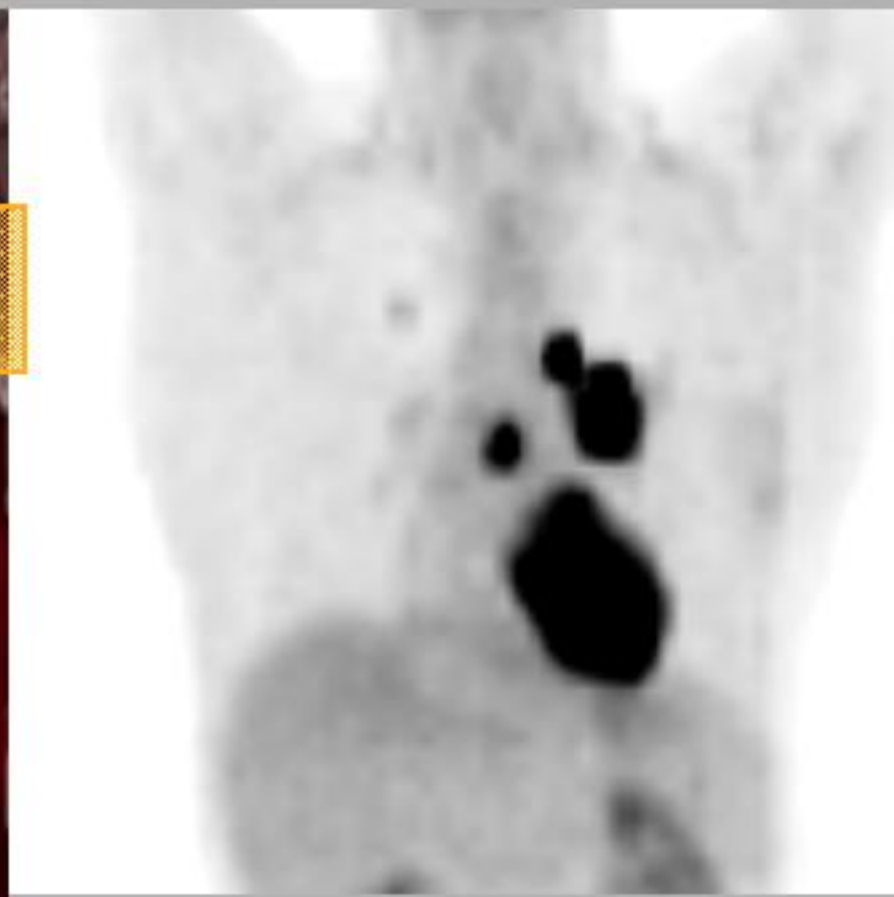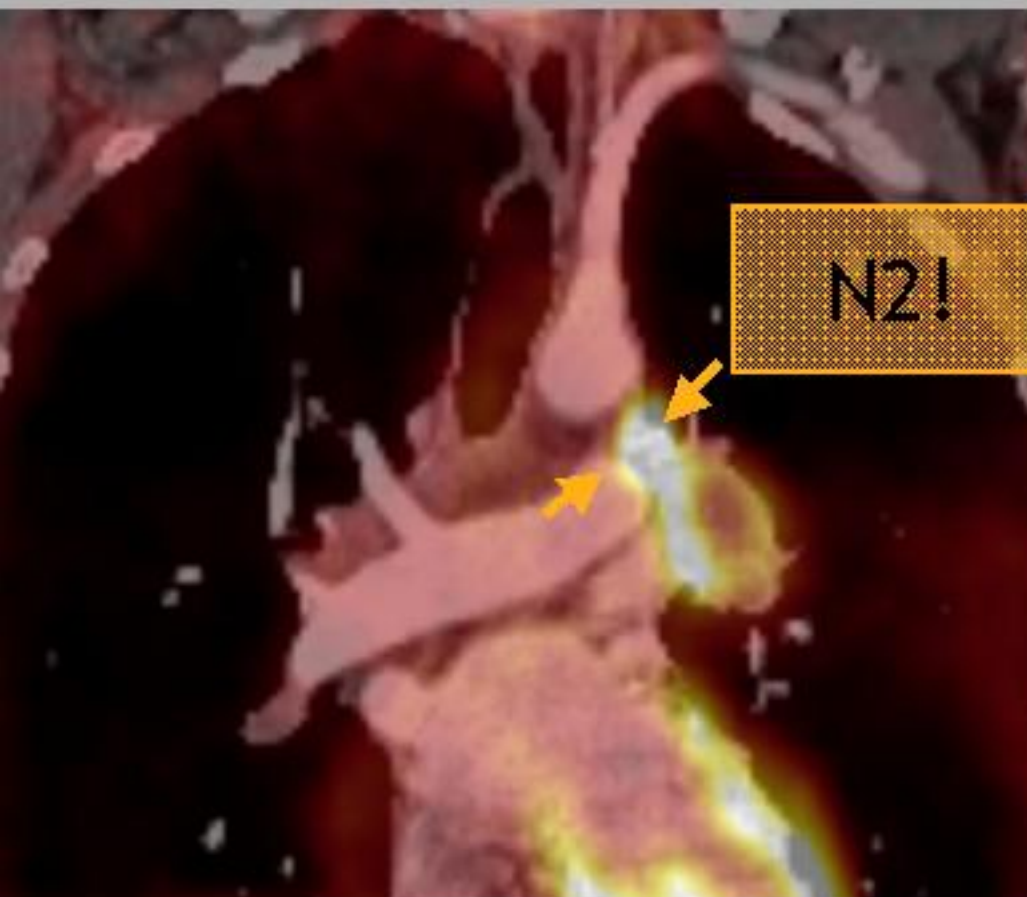
N3 ?    Nein !



University  
of Münster

# Klinische Ergebnisse

## N-Staging beim Bronchialkarzinom





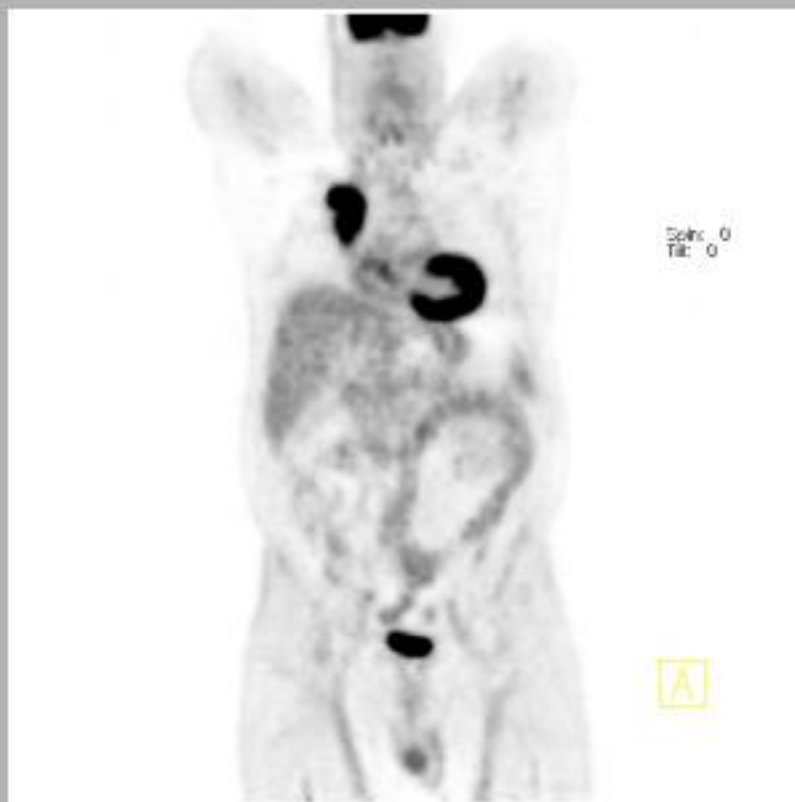
University  
of Münster

# Klinische Ergebnisse

## Therapiekontrolle



- Sichere Zuordnung von Restbefund und Stoffwechsel
- Erkennung Therapie- oder Tumor-induzierter entzündlicher Veränderungen

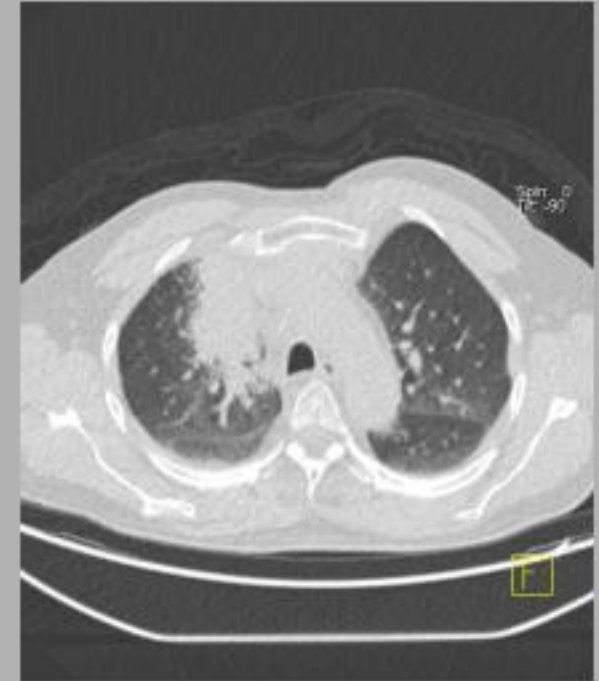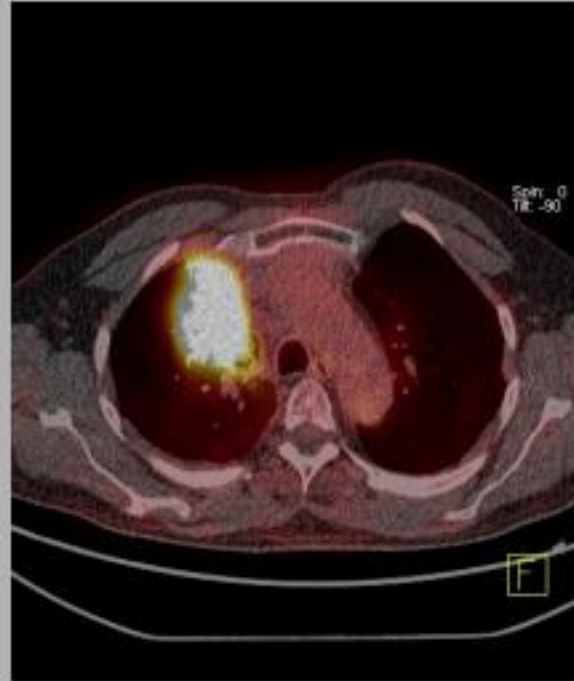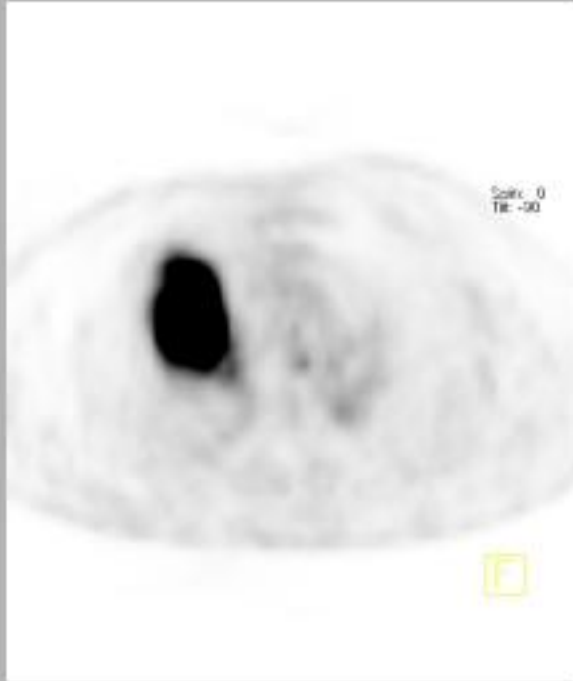




University  
of Muenster

# Klinische Ergebnisse

## Therapiekontrolle





## Weitere Tracer zur Tumordarstellung

- Membransynthese → C-11-Cholin (Prostata)
- Aminosäuretransport → F-18-FET (Hirntumore)

## Darstellung anderer Tumoreigenschaften

- Proliferation → F-18-FLT (Thymidin)
- Hypoxie → F-18-MISO



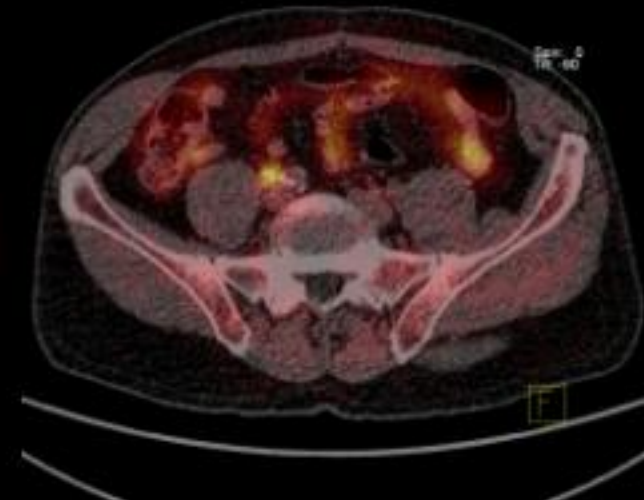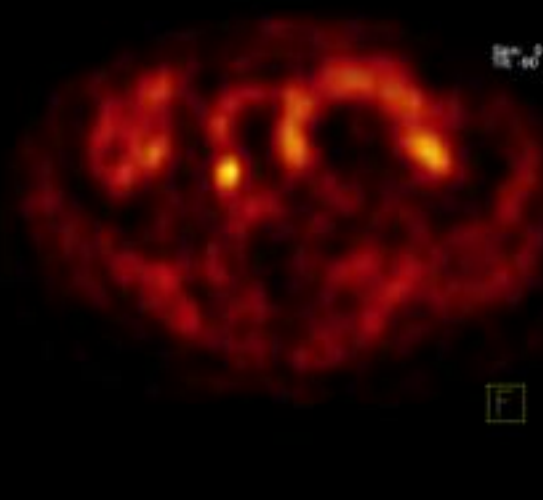
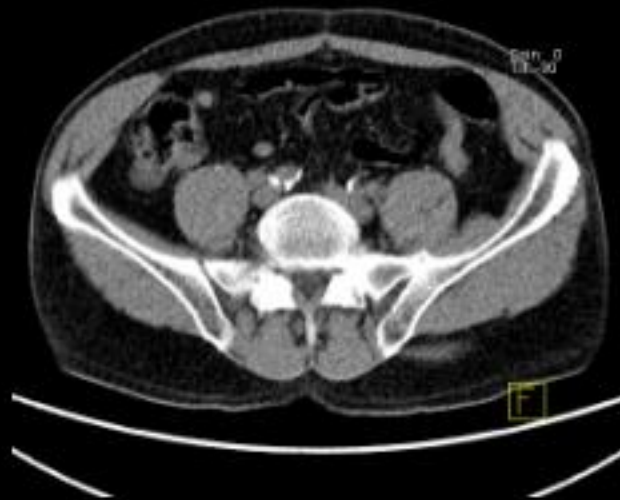University  
of Münster

# Innovationen



## Prostata-Karzinom

### C-11-Cholin-PET bei PSA-Anstieg





University  
of Münster

# Zusammenfassung



- **PET-CT:**  
Der neue Link zwischen Nuklearmedizin und Radiologie kombiniert die Vorteile zweier Verfahren für Diagnostiker und Patienten
- Steigerung der Sensitivität und der Spezifität
- Gemeinsames Ziel: Schaffung der diagnostischen Grundlage für eine stadiengerechte und gezielte Therapie



University  
of Muenster

# Perspektiven



- Biotargets
- Molekulare Bildgebung
- Bildfusion: Morphe + Funktion + Molekül
- Metabolisch gesteuerte Biopsien
- Interdisziplinäre Klinische Studien

**PET-CT**

**ein neuer Link zwischen  
Radiologie und Nuklearmedizin**

**Walter Heindel und Otmar Schober**

UKM  
Universitätsklinikum  
Münster



University  
of Muenster

# Installationen



- USA
- Europa 123
- Deutschland 12